

警鐘事例

～事例から学ぶ～

一般社団法人 日本医療安全調査機構



一般社団法人 日本医療安全調査機構

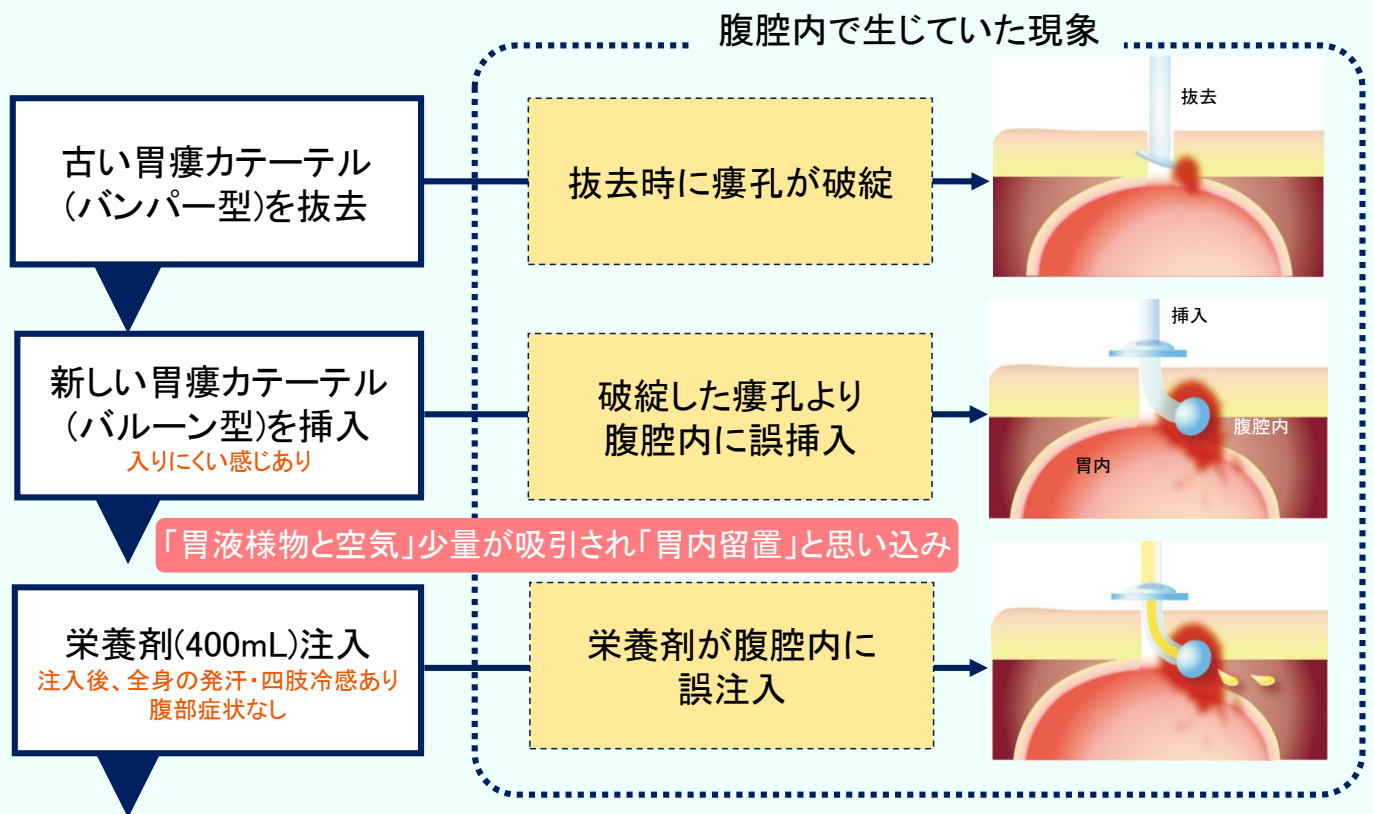
医療安全情報 No.3 2013年4月

これは「診療行為に関連した死亡の調査分析モデル事業」(厚生労働省補助事業)に申請された事例です。警鐘事例はホームページよりダウンロードできます。http://www.medsafe.jp/activ_alarm.html

在宅における胃瘻カテーテル交換時のリスク

経皮内視鏡的胃瘻造設術(PEG)を施行し在宅で療養していた患者が、胃瘻カテーテル交換時に瘻孔の破綻が生じ、腹腔内に栄養剤が注入され腹膜炎を併発して死亡した事例が発生しました。

事例の概要



胃内容物が吸引されずカテーテルを再交換した後、病院へ搬送。この再交換で胃瘻カテーテルは胃内に留置されており、病院では誤挿入・誤注入が疑われず、翌日退院。

退院3時間後 心肺停止状態

患者)70歳代 男性 脳梗塞で寝たきりの状態。PEG施行後、訪問診療と訪問看護ステーションのケアを受けていた。

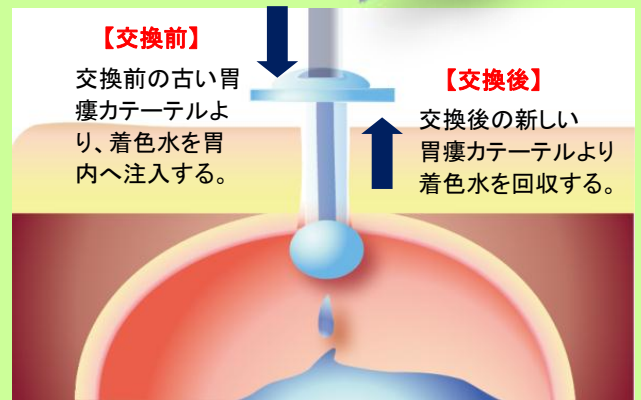
在宅医は胃瘻カテーテルを交換した際(ガイドワイヤーを使用せず、バンパー型からバルーン型へ交換)、新しい胃瘻カテーテルがやや入りにくい感じを受けたが、瘻孔破綻や腹腔内への誤挿入は認識されず、胃液様物と空気(合計約10mL)が吸引されたことで胃内留置と判断した。家人が栄養剤400mLを注入し終えた後、全身の発汗、四肢の冷感が出現、腹部症状はなかった。再度、往診した在宅医は、胃内容物を確認しようとしたが胃瘻カテーテルからは吸引されなかった。そこで、交換前と同型の胃瘻カテーテルに再交換したが状態は変わらず入りにくい感じあり、誤挿入・誤注入を疑い、搬送先の医療機関に胃瘻カテーテルの入れ替えを依頼した。医療機関では、受入れ時の胃瘻カテーテルが胃内に留置されていることを確認。腹部XPで遊離ガスが認められないことや、腹膜炎を示唆する所見が認められないことから、誤注入は疑われないまま翌日退院。退院3時間後に自宅で心肺停止状態となった。

交換後は必ず「胃内留置」を確認 (初回の栄養剤注入前)

間接確認法

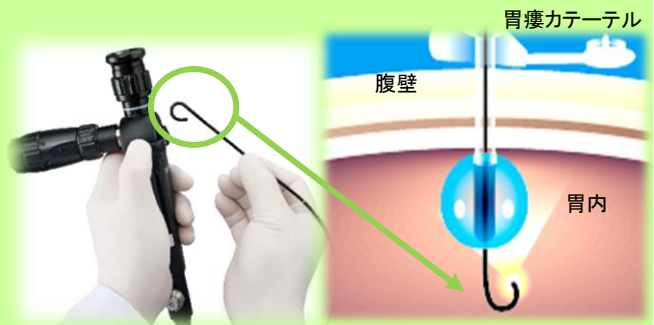
間接確認法の中で、スカイブルー法(インジゴカルミン使用)等の「着色水による注入液体回収確認法」は、在宅においても容易で安価に実施できる有用な方法として考えられており、普及することが望まれます。

* 広く行われている「胃内容物の吸引」や、「送気音の聴取」による確認は、注入液体回収確認法と比較すると胃内留置の確実性が劣るとされています。



直接確認法

【経胃瘻カテーテル内視鏡のご紹介】
この内視鏡は、胃瘻カテーテルから挿入するもので、胃瘻カテーテルの先端や内部ストッパーを目視で確認することが可能です。在宅においても簡便であり、誤挿入が防止できる確実な方法として今後、普及されることが望まれます。



経胃瘻カテーテル内視鏡の一例

胃瘻カテーテル交換後の確認方法や経胃瘻カテーテル内視鏡、胃瘻の管理等については、先進的な取り組みがされているNPO法人PEGドクターズネットワークホームページ(<http://www.peg.or.jp/lecture/peg/index.html#step1>)をご参考ください。

評価委員からのコメント

胃瘻カテーテル(特にバンパー型)を交換する際、抜去時に瘻孔より出血する例が多く、特に高齢で低栄養の場合では、胃壁や胃瘻そのものが脆弱で破綻のリスクはより高くなります。さらに、胃瘻造設が適応となる患者は自覚症状が乏しい傾向にあり、栄養剤が腹腔内に誤注入された際の典型的な腹膜炎所見が判断されにくいこともあります。安全確実な交換のために開発された製品(ガイドワイヤー付きバルーン型胃瘻カテーテル交換キット、経胃瘻カテーテル内視鏡等)の活用も考慮する等、在宅での胃瘻管理においては、「誤挿入」「誤注入」のリスクを認識した十分な確認や観察が求められます。

* この事例は日本医療安全調査機構で検討した事例の中で、再発防止のため医療界への情報提供が特に必要と判断されたものです。これからの医療の質と安全性の向上のため、院内教育等でご活用ください。

* この情報は医療従事者の裁量を制限したり、医療従事者に義務・責任を課したりするものではありません。また、この内容は作成時ににおけるものであり、将来にわたり保証するものではありません。



一般社団法人 日本医療安全調査機構 中央事務局

〒105-0013 東京都港区浜松町 2-3-25 マスキンビル 6 階
電話 03-5401-3021 FAX03-5401-3022 http://www.medsafe.jp/activ_alarm.html